VI. PATHOLOGIES DE LA BOULE DE BICHAT

A. LA LIPODYSTROPHIE (LP)

Depuis 1997, il a été décrit chez certains patients (50 à 65% selon les études) HIV-1 positifs, sous thérapie antirétrovirale hautement active depuis plus d'un an, un syndrome lipodystrophique. Ce syndrome associe aussi bien des signes biologiques que des signes cliniques avec en particulier un émaciement de la face dû à une atrophie des plans graisseux sous cutanés. Cette pathologie nous intéressé car elle constitue un bon exemple de persistance de la boule de Bichat dans une pathologie qui touche par ailleurs le tissu adipeux.

1-DESCRIPTION DU SYNDROME LIPODYSTROPHIQUE

1. Les signes cliniques et biologiques

- **Perte de graisse**

  - Face (fig. 20, 21, 22)
    - atrophie du tissu adipeux sous cutané
    - tempes creusées
    - orbites enfoncées
    - arcades zygomatiques proéminentes

  - Membres
    - maigreur
    - survisualisation d'un réseau veineux non variqueux
    - survisualisation musculaire et osseuse

  - Fesses
    - diminution du pli cutané
    - survisualisation musculaire
    - perte des contours

- **Accumulation de graisse:**

  Concerne cinq localisations:
  - augmentation du tour de taille
  - gynécomastie
  - bosse de Bison
  - lipomes
  - accumulation de graisse cervicale

- **Anomalies biologiques**

Augmentation de la triglycéridémie et de la LDLèmie et parfois une résistance à l'insuline d'où un diabète.

- **Incidence sur la qualité de vie**

Blanch et al. ont soumis la version espagnole du Profil derLebensqualität Chronischkranker (PLC). Le PLC est un questionnaire de quarante questions portant sur les capacités physiques et intellectuelles, le fonctionnement psychologique, l'humeur, le fonctionnement social et le bien être social. Il ressort de cette étude que l'impact de la lipodystrophie varie selon les patients. Ainsi, les Homosexuels masculins et les patients sous traitement psychiatrique voient leur qualité de vie très diminuée. Ceci, d'après les auteurs, en raison d'un impact de la lipodystrophie plus important sur les capacités physiques et intellectuelles, le fonctionnement psychologique et sur l'humeur.

2. PHYSIOPATHOLOGIE ET FACTEURS DE RISQUE DE LA LP

Le mécanisme de la Lp reste encore mystérieux. La plupart des éléments suggèrent qu'il est en rapport avec l' utilisation d'inhibiteur de protéase (IP) bien que le syndrome ait été observés chez des patients sous inhibiteur de reverse transcriptase uniquement.

Les premières études suggéraient que les IP avaient une homologie de structure avec deux protéines cellulaires impliquées dans le métabolisme lipidique: le CRABP-1 (cytoplasmic retinoic binding protein 1 a 58 % d'homologie) et le LRP (récepteur au LDL a 63% d'homologie).

Le CRABP-1 présente l'acide rétinoïque au cytochrome P450 qui catalyse alors sa conversion en acide cis-9-rétinoïque qui est l'unique ligand du récepteur à l'acide rétinoïque (RXR). En se liant à CRABP-1, les IP inhiberait la fixation de l'acide rétinoïque et interférerait ainsi avec le mécanisme d'activation du RXR. Ceci entraînera alors une diminution de la différentiation et une augmentation de l'apoptose des adipocytes périphériques, deux processus qui contribuent au relargage des triglycérides dans la circulation périphérique.

LRP est coexprimée avec la la lipoprotéine lipase (LPL). Le complexe LRP-LPL est essentiel à l'entrée des acides gras dans les adipocytes est leur stockage. En effet, les triglycérides circulants ne peuvent pénétrer tels quels dans les cellules graisseuses: ils doivent être clivés en acides gras et glycérol. Cette étape est réalisée par ce complexe.

Or, du fait de l'homologie importante du site de fixation des lipides du LRP et le site catalytique de la protéase du VIH, les IP auront une action

délétère sur le fonctionnement du complexe LRP-LPL. Il s'en suit une diminution du stockage des graisses d'où la lipodystrophie et l'hyperlipidémie.

Au vu de ces résultats on peut dire que le métabolisme lipidique de la boule de Bichat n'est pas classique. En effet, les mécanismes inhibant la différenciation cellulaire et augmentant l'apoptose des adipocytes ainsi que les phénomènes délétère pour le stockage des graisses n'induisent en rien une atrophie de la boule de Bichat.

B. LE SYNDROME DE ROMBERG

Il nous a semble intéressant de nous pencher sur cette pathologie puisque contrairement au syndrome lipôdystrophique, la fonte du tissus cellulo-graisseux intéresse également la boule de Bichat.

- **Epidémiologie**

Le syndrome de Romberg, ou atrophie hémifaciale progressive, est une affection rare. Il est impossible d'en évaluer l'incidence puisque de nombreux cas n'ont pas étés publiés.

D'après Ruhin et al. l'étude rétrospective des grandes séries de Romberg montre une prédominance féminine alors que pour d'autre le sexe ratio est de un. Il n'existe pas de prédominance ethnique ou professionnelle.

Les cas d' atrophie hémifaciale progressive sont sporadiques bien que des cas familiaux aient été rapportés mais ceci sans preuve d'héritage génétique.

- **Signes cliniques**

Le tissu adipeux: il y a une fonte cellulograisseuse en particulier an niveau de la boule de graisse de Bichat dont la disparition est quasi pathognomonique (fig. 23, 24).

La peau: elle est fine, fripée, froide et pâle, indurée sur le territoire du trijumeau. Elle est luisante, comparée au papier parcheminé.

On décrit également une amyotrophie des muscles de la face notamment ceux innervés par le V, une atrophie du cartilage nasal alaire, une atteinte osseuse qui touche classiquement la mandibule.

- **Physiopathologie**

Ce syndrome est encore très mal compris, pour l'expliquer de nombreuses hypothèses ont été émises.

L'hypothèse traumatique; en effet il existe une notion de traumatisme dans 24 à 34 % des cas. Le traumatisme est soit accidentel soit iatrogène à la suite d'un geste chirurgical (adénectomie, thyroïdectomie, sympathectomie cervicale) ou même à la suite d'une manœuvre de forceps retrouvée dans les formes néonatales.

D'après l'hypothèse auto-immune, il existerait des auto-anticorps dirigés contre certains vaisseaux provoquant une vascularite qui à son tour induit une fonte ischémique des plans sous cutanés et profonds.

L'hypothèse endocrinienne selon laquelle la lipodystrophie, l'hémiatrophie faciale seraient dues à un trouble du métabolisme des graisses.

L'hypothèse trigéminale. Elle a été émise au vu du nombre important de cas où seul le dermatome correspondant au V est touché. De plus se sont les muscles innervés par le trijumeau qui sont le plus atteints par l'amyotrophie.

L'hypothèse sympathique. Elle explique les troubles vasomoteurs (pâleur cutanée) et les troubles trophiques (sécheresse cutanée, fonte graisseuse…).

On peut remarquer que la plupart des hypothèses mettent en avant des troubles trophiques (vascularite) et des troubles de l'innervation végétative pour expliquer ce syndrome. Or on sait que le système sympathique inhibe la lipolyse et sa rupture ou l'inérvation parasympathique l'active. Ainsi dans cette pathologie la boule de Bichat, tout comme les structures avoisinantes, s'atrophieraient du fait d'un apport nutritionnel insuffisant et/ou une innervation végétative imparfaite.

C. CELLULITE DE LA BOULE DE BICHAT

L'infection de l'espace cellulo-graisseux peut s'effectuer par voie directe (par les parois), par voie lymphatique (rare) ou par voie veineuse (ici il s'agit d'avantage d'une voie de dissémination secondaire d'une cellulite déjà déclaré, et non d'une voie d'apport de l'infection au tissu local).

C'est l'attachement du buccinateur sur les procès alvéolaires qui conditionne le cheminement de l'infection. Quelques soit la manière dont l'infection a atteint l'espace cellulograisseux masticateur, elle s'y propage rapidement sous forme d'une cellulite.

L'inoculation de cet espace peut donner lieu, soit à des cellulites diffuses, globales, soit le plus souvent à des cellulites circonscrites à l'un ou l'autre de ses parties : prolongement temporal superficiel, prolongement sphéno-palatin, prolongement ptérygo-mandibulaire (phlegmon juxta-amygdalien d'Escat), prolongement massétérin, prolongement orbitaire, corps de la Boule de Bichat réalisant une cellulite génienne.

A partir des différents sites, l'infection peut fuser vers les points faibles des parois de la syssarcose : en avant et en dehors vers la base de la lèvre supérieure, en avant et en dedans vers l'orbite (rare), en arrière vers la loge parotidienne, en dedans vers l'espace maxillo-pharyngien, en bas vers la loge sous-maxillaire et par son intermédiaire vers les espaces sus et sous mylo-hyoïdien. Enfin, l'infection peut être propagée par voie veineuse, à partir des plexus ptérygoïdiens, vers le sinus caverneux ou la veine jugulaire, et ainsi atteindre l'encéphale, le médiastin et les poumons.

D. PATHOLOGIE TUMORALE

Dans la littérature, seules deux cas cliniques rapportent ce type de pathologie.

- Lipome
- Malformation artério-veineuse

Cependant, il semble tout à fait vraisemblable de penser que chaque constituant histologique de la Boule de Bichat (Tissu Conjonctif, tissu adipeux, vasculaire, lymphatique, nerveux) puisse être le siège d'une pathologie tumorale bénigne ou maligne.

E. HERNIE TRAUMATIQUE

C'est la traduction du déplacement de la boule de Bichat dans sa loge accompagné d'un saignement. En général, les circonstances et la population exposée sont toujours les mêmes : enfant qui chute avec un objet dans la bouche.

Il se produit un léger saignement et à l'examen, on retrouve une masse d'environ 2 cm de diamètre, brun rouge, molle à la palpation. Les traitements sont soit l'exérèse simple après incision de la face interne de la joue puis suture, ou réduction de la hernie et suture dans les différents plans. Cette solution conservatrice est recommandable pour éviter une asymétrie du contour facial dans les suites opératoires immédiates.

Cependant, l'aspect clinique peut faire évoquer d'autres diagnostics :

- Hypertophie inflammatoire
- Tumeur bénigne mésenchymateuse : lipome, neurofibrome, hemangiome
- Tumeur salivaire accessoire bénigne (adénome pléomorphe) ou exceptionnellement maligne (adénocarcinome) .

F- LES COMPLICATIONS CHIRURGICALES

Lors d'extractions de dents de sagesse, incluses dans le maxillaire, la voie d'abord, parfois élargie par nécessité laisse le apparaître le prolongement inférieur de la Boule de Bichat pour permettre l'extraction dans de bonne condition (fig. 25).

Dans les ostéotomies de Lefort I, l'effraction accidentelle du périoste laisse apparaître la Boule de Bichat sous le cintre malaire. Les mêmes dispositions chirurgicales sont alors nécessaires, et en fin d'intervention, une interposition d'un matériau comme de la dure-mère lyophilisée évitera la migration de la Boule de Bichat dans le trait d'ostéotomie qui risquerait de perturber la consolidation.

VII. UTILISATION DE LA BOULE DE BICHAT DANS LES TRAITEMENTS CHIRURGICAUX

I. COMMUNICATIONS BUCCO-SINUSIENNES

Anatomiquement, la paroi séparant la cavité buccale des sinus comporte trois plans: un plan muqueux sinusien, un plan osseux et un plan muqueux buccal. En théorie, le traitement chirurgical doit intéresser ces trois plans. Nous allons nous intéresser au traitement chirurgical du plan osseux lors des communications bucco-sinusiennes de petite taille car c'est dans ces cas-ci que la Boule de Bichat peut être utilisée.

Plusieurs techniques peuvent être réalisées ; voici une des techniques, appliquée sur environ 300 patients en exercice libéral à Nantes. La majeure partie des cas concerne des communications bucco-sinusiennes survenues dans les suites d'extractions dentaires. Il n'existe pas de contre-indication chirurgicale à l'utilisation de ce lambeau graisseux, même en terrain irradié ou chimiothérapé.

- Décollement sous-périosté vestibulaire au collet des dents adjacentes à la communication.
- Les berges sont ensuite avivées et les foyers infectieux dentaires soigneusement curetés.
- Perforations osseuses en périphérie de la communication.
- Mise en évidence du corps de la Boule de Bichat par une incision dans le fond du vestibule dans la région de la commissure inter-maxillaire.
- Prélèvement et amarrage de la boule dans la perforation grâce à des fils.
- Le lambeau mucco-périosté est rabattu sur la perforation et suturé sur toute la perte de substance.
- Application pendant une semaine d'un bourdonnet de tulle gras sur le lambeau afin de diminuer la tension sur les sutures du lambeau.
- Prescription d'une antibiothérapie par Pénicilline orale pendant huit jours ainsi que des bains de bouche.

Il n'y a pas eu de récidive dans cette série avec un recul de un mois. Il est apparu dans quelques cas une désunion du lambeau muco-périosté mais sans retentissement sur l'épidermisation ultérieure.

II. CHIRURGIE PLASTIQUE ET RECONSTRUCTRICE

1. Traumatisme, exemple de l'orbitoplastie

L'énophtalmie post-traumatique relève de plusieurs causes, mais très souvent, il y a une diminution du volume du contenu orbitaire par fuite de la

graisse sous-orbitaire au travers d'une fracture du plancher ignorée. Il est envisageable d'utiliser la Boule de Bichat pour compenser une perte de graisse sous-orbitaire, dans la mesure où l'on considère la graisse sous-orbitaire comme une expansion de la Boule de Bichat.

Couly propose une intervention utilisant la Boule de Bichat pour apporter de la graisse sous l'orbite. L'intervention combine un abord du plancher de l'orbite jusqu'à la fissure orbitaire inférieure et un abordendo-buccal. Lorsque le corps de la Boule de Bichat est bien dégagé, on se place sur la fissure orbitaire et par une traction douce, on monte le prolongement orbitaire et le corps dans la cavité orbitaire en les étalant et en les fixant au plancher, le lambeau graisseux pédiculé constitue donc une syssarcoplastie orbitaire équivalente à une épiplooplastie.

2. Remodelage de la face

- **Lifting**

Stuzin associe à un lifting une réduction du corps de la Boule de Bichat pour mettre en évidence les reliefs de la pommette, ainsi que de retirer une partie du prolongement temporal superficiel pour affiner les contours temporaux. En cas de joues rondes (chubby cheek), et en absence d'hypoplasie malaire, une intervention isolée de réduction du volume du corps de la Boule de Bichat y est indiquée.

- **Lipo-aspiration**

En 1986, Newman a proposé de diminuer le volume de la Boule de Bichat par une simple lipo-aspiration comme elle est pratiquée pour les graisses sous-cutanées.

- **Transfert du masséter**

Dans les paralysies faciales, il est possible d'effectuer une réanimation faciale par transfert du muscle masséter dans la région commissurale. Son innervation par le V va permettre de compenser le déficit du nerf facial. Si, au cours du transfert du muscle, la Boule de Bichat est laissée en place, la joue opérée présentera une hypertrophie par rapport au côté sain. Certains auteurs proposent d'associer une éxérèse du corps de la boule lors d'un transfert du masséter tout en conservant le prolongement massétérin qui restera solidaire du muscle.

- **Augmentation du relief de la pommette**

Saylier propose chez des enfants atteints de trisomie 21, d'augmenter le relief des pommettes par une simple plastie du corps de la Boule de Bichat.
Autre exemple : il existe des états pathologiques comme le syndrome de Moébius ou la maladie de Romberg, où le visage paraît squelettique avec saillie des structures osseuses par déficit des parties molles. Le remodelage facial passe alors par des injections de graisse dans la loge de la Boule de Bichat. Ces injections doivent être répétées pour obtenir un effet durable.

VIII. CONCLUSION

La Boule graisseuse de Bichat est une structure anatomique qui a été relativement peu étudiée depuis la description de Bichat en 1801. L'étude anatomique de Kahn et al. en 1987 a relancé l'intérêt pour cette structure :

D'un point de vue phylogénique, la Boule de Bichat est présente chez différentes espèces mais en proportion différente selon le développement des structures voisines tels que par exemple les muscles masticateurs.

Chez l'homme, il apparaît que la Boule de Bichat servirait au nouveau-né de structure facilitant la succion et que chez l'adulte, elle servirait à la mastication. Cette boule double de volume durant la croissance, mais étant donné que son développement est plus lent que les autres structures faciales, elle semble régresser avec l'âge. De plus, il ne semble pas y avoir de corrélation établie entre le sexe et la taille de cette structure.

D'un point de vue histologique, la Boule de Bichat est une graisse blanche semblable aux autres graisses blanches de l'organisme. Macroscopiquement de couleur jaune citrin, elle semble davantage lobulée, fasciculée que les autres graisses.

Notre dissection nous a permis de retrouver les différentes structures de la Boule de Bichat décrites en 1987 par Kahn and al. Seuls le prolongement sphéno-palatin et l'expansion inter-ptérygoïdien n'ont pas été retrouvés.

En ce qui concerne la physiopathologie, cette graisse demeure toujours un mystère car selon les pathologies, elle régresse ou elle persiste. Néanmoins, on peut noter qu'elle présente indéniablement un métabolisme lipidique atypique ce qui explique sa persistance dans certaines pathologies (cachéxie, HIV). Cependant, elle semble sensible aux troubles trophiques (Romberg) et aux troubles de l'innervation végétatives.

Notons également que la Boule de Bichat et notamment le corps ,est très largement utilisée dans divers traitements traumatologiques en stomatologie et en chirurgie esthétique.

Enfin, avec l'essor de l'imagerie moderne et le développement de techniques radiologiques de plus en plus performantes, nous sommes persuadés qu'une étude radiographique de la Boule de Bichat (TDM, IRM) pourrait intéresser de nombreux cliniciens (chirurgiens plasticiens, stomatologues…) pour la prise en charge de pathologies intéressant la face et la région buccale.

BIBLIOGRAPHIE

Références

- J.L. Kahn, H. Sick, M. Laude et J.G. Koritke, *La Boule de Bichat*
- R. Robert, P.A. Lehur, T. Bordure, P. Glemain, A. Faure, A. de Kersaint-Gilly, F.Legent, *Etude anatomique de la fosse infratemporale*
- de Kersaint-Gilly, F. Legent, A. Bouyssou et R. Robert, *Radio-anatomie des espaces péripharyngiens céphaliques et de la région infratemporale (région ptérygo-maxillaire)*
- de Kersaint-Gilly, C.B. Sonier, F. Legent, R. Robert, Cl. Beauvillain, E. Auffray, M.L. Launay, *Radio-Anatomie de la fosse infratemporale (Région ptérygo-maxillaire)*
- Ph. Bordure, F. Legent, R. Robert, A. de Kersaint-Gilly, C. Beauvillain, M.L. Launay, *Voie d'abord transzygomatique de la fosse infratemporale (intérêts et limies)*
- C. Fontaine, *Le système musculo-aponévrotique superficiel de la face* (thèse de doctoral)
- S. Deplus, D. Bremond-Gignac, C. Gillot, J.P. Lassau, *Les plexus ptérygoïdiens*
- Frank H. Netter, *Atlas d'anatomie, 2e édition*
- P. Kamina, *atlas d'anatomie*
- Kenneth A. Lichtenstein, Kathleen M. Delaney
Incidence of and Risk factor for Lipoatrophy (Abnormal fat Loss) in Ambulatory HIV-1-Infected Patients
J Acquir Immune Def., Vol 32, No. 1, January 1, 2003
- Dobs A. , Brown T.
Metabolic abnormalities in HIV desease and injection drug use
J. Acquir. Im. Defic.2002 Oct 1; 31 supp 2: S70. review

- Blanch J, Roussard A
Impact of lipodystophy in the quality of life of HIV-1-infected Patients
J. Acquir. Im. Defic.2002 Dec 1; 31 (4):404-7

- Ian T. Jackson
Anatomy of the buccal fat pad and its clinical significance
Plast. Reconst. Surg. 1999 Jun,103(7):2059-60

- Gravante G. , Lo Grasso S.
Bichat's fat pad: correlations with some anthropometric parameters
Annals of Human Biology, 1997 VOL.24, No. 2, 181-185

- Ruhin B.
Atrophie hémifaciale progressive du sujet jeune
Rev. Stomatol. Maxillofac. 2000 Dec;101(6):287-97

- Xiao H. , Bayramiçli M.
Volumetric analysis of the buccal fat pad
Eur. J. Surg. (1999) 22: 177-181

- Talmor M. , Hoffman L.A.
Facial Atrophy in HIV-Related Fat Redestribution Syndrome: Anatomic Evaluation and surgical Reconstruction
Annals of plastic surgery Vol. 49, No 1, july 2002

Nous tenons à remercier cordialement le Docteur Sylvie Deplus pour ses conseils éclairés, sa patience et sa gentillesse.
Mais également le Docteur Jacqueline Ferrand, anatomo-pathologiste à l'hôpital Lariboisière, qui a rendu possible l'analyse histologique, le Docteur Gaudy pour nous avoir gracieusement conviés à un de ses séminaires et pour avoir généreusement mis à notre disposition des photographies de dissections. N'oublions pas Mohamed Moussa, étudiant en médecine, pour ses magnifiques schémas !

fig. 1

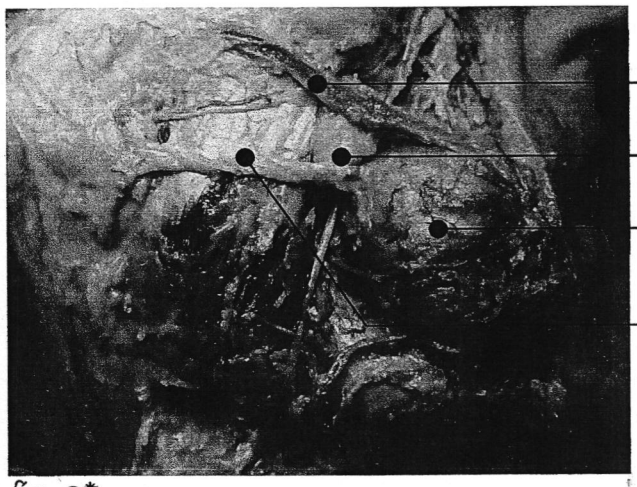

fig. 2*

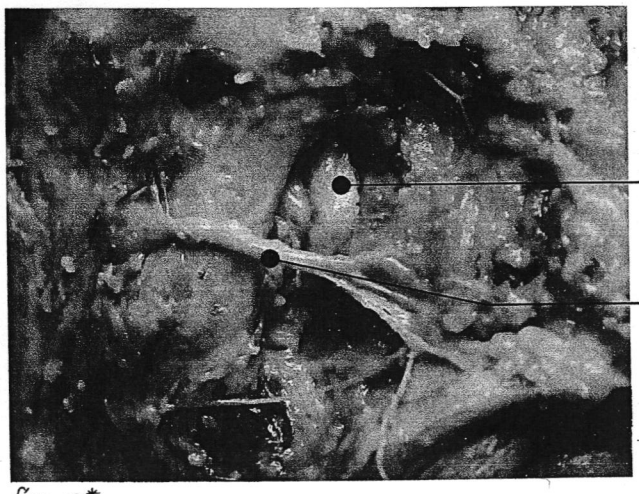

fig. 3*

Veine faciale
Artère faciale
Artère labiale supérieure

fig. 4*

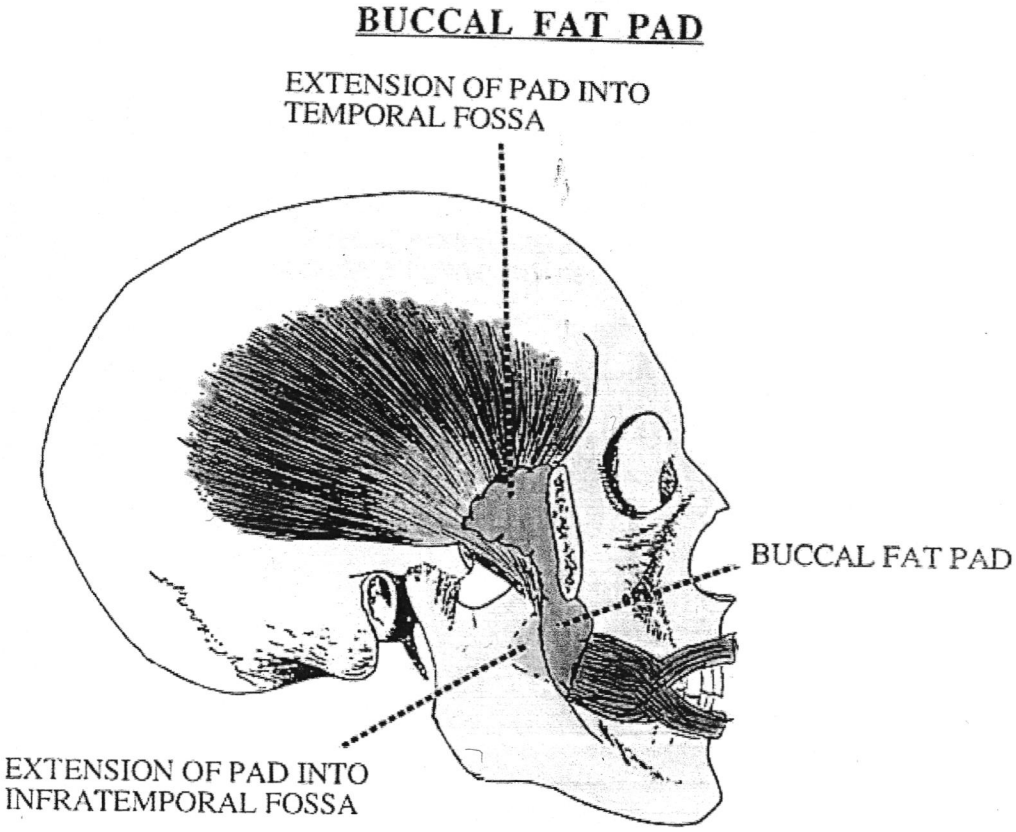
BUCCAL FAT PAD
EXTENSION OF PAD INTO TEMPORAL FOSSA
BUCCAL FAT PAD
EXTENSION OF PAD INTO INFRATEMPORAL FOSSA

fig. 5

INFRATEMPORAL FOSSA - BOUNDARIES.

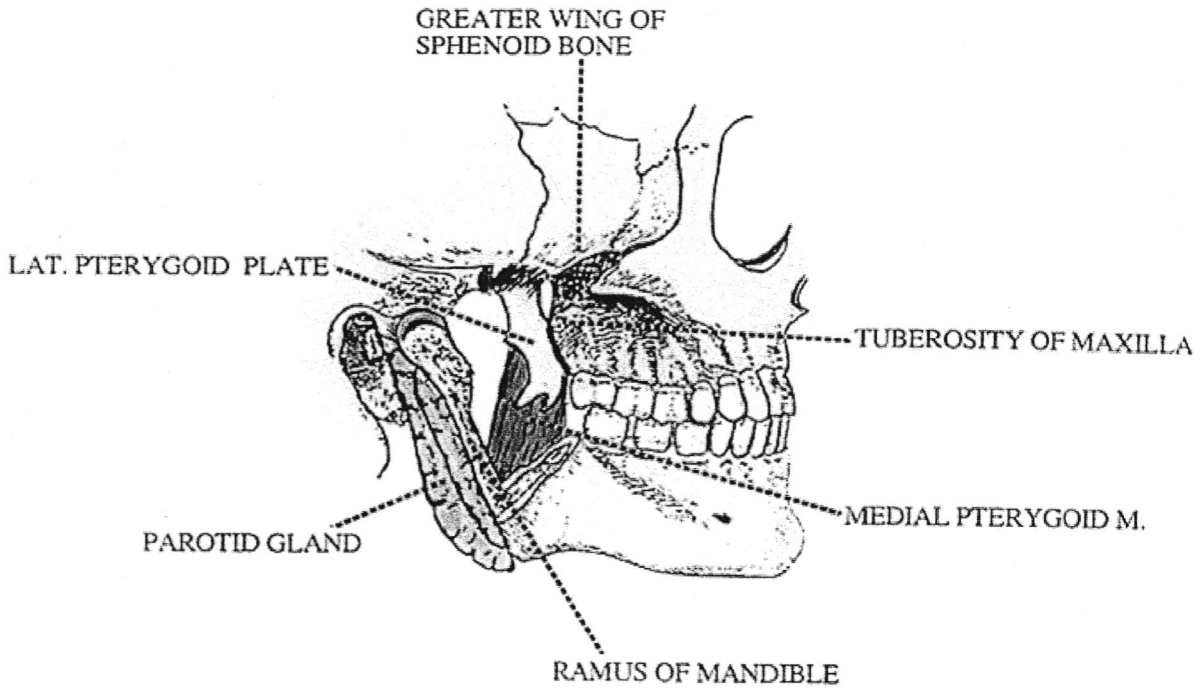

fig. 6

LATERAL & MEDIAL PTERYGOID MUSCLES IN INFRATEMPORAL FOSSA

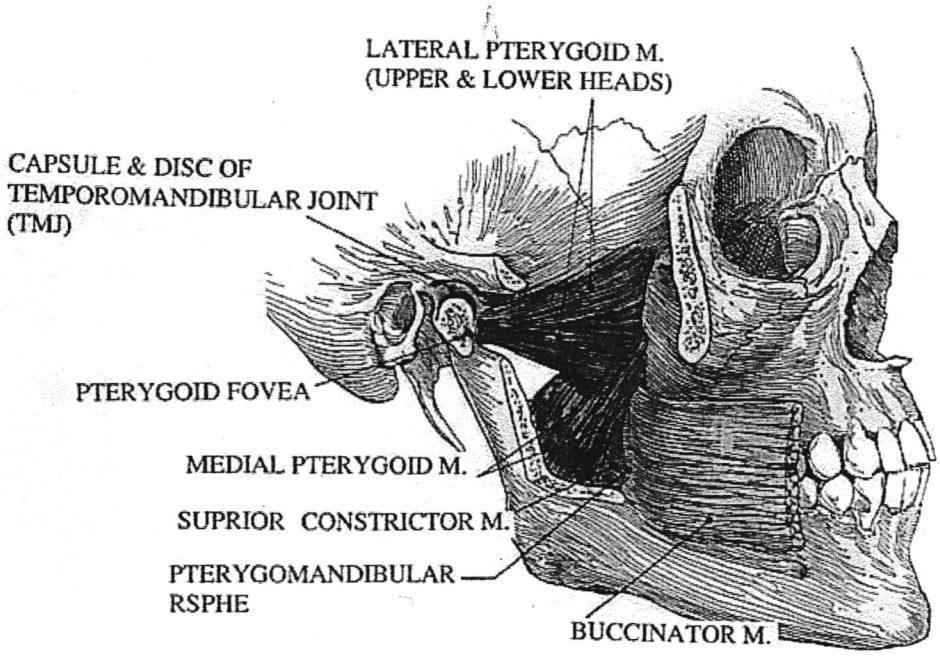

fig. 7

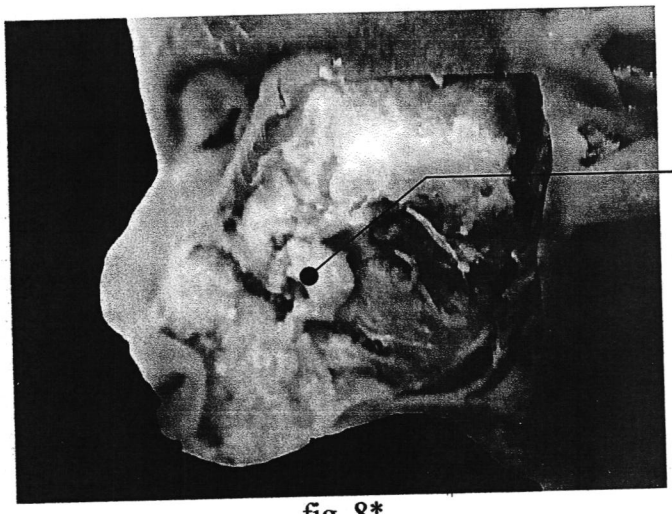

Corps de la boule de Bichat (partie basse) chez un fœtus

fig. 8*

1

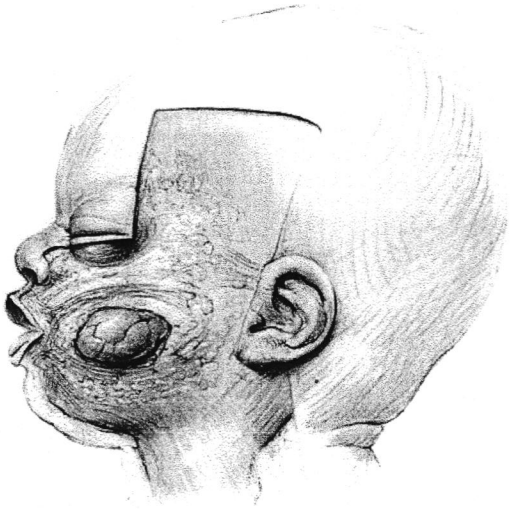

Corps de la boule de Bichat chez un nouveau-né

fig. 9

2

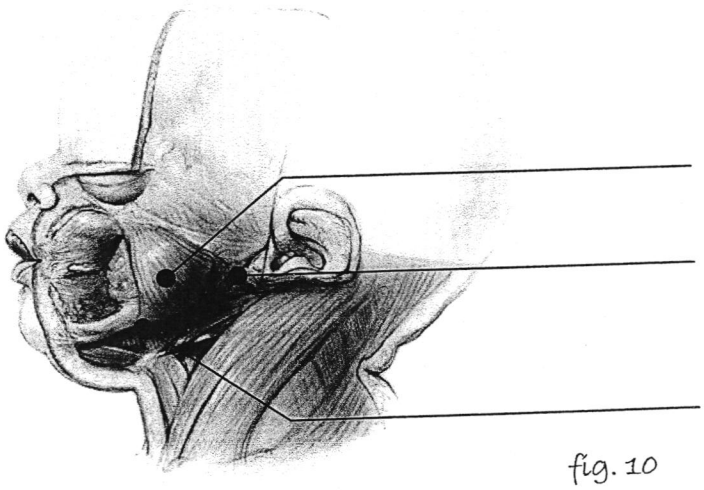

Rapports de la boule de Bichat chez le nouveau-né

Boule de Bichat

m. masséter

mandibule

fig. 10

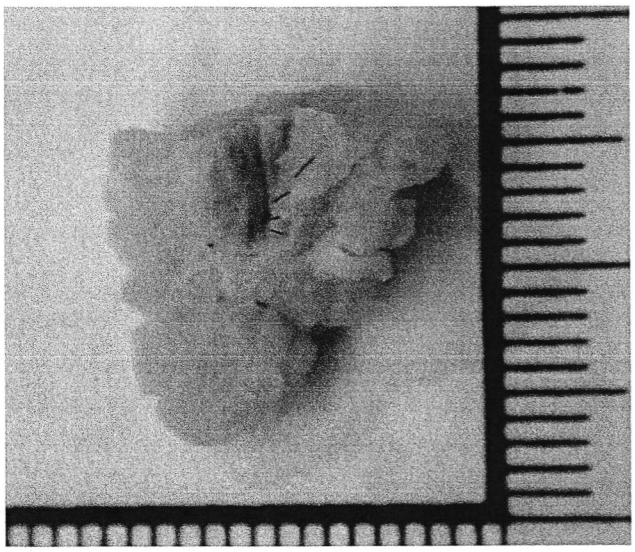

Photographie macroscopique
du tissu adipeux sous-cutané

fig. 11**



Photographie macroscopique de
la boule de graisse de Bichat

fig. 12**

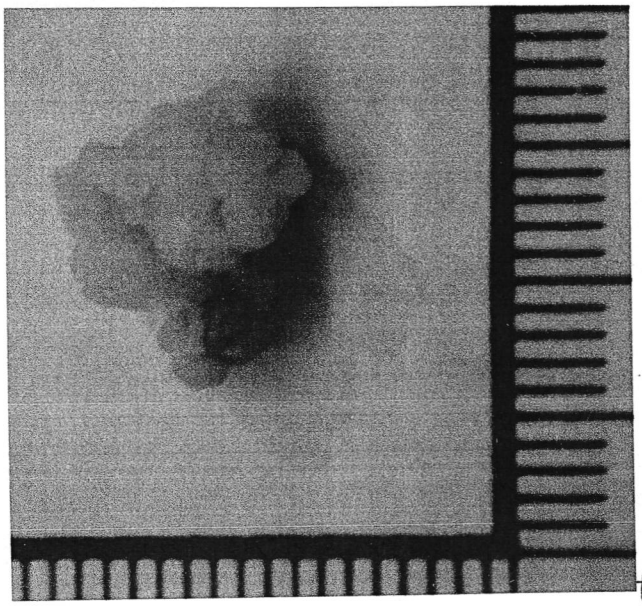

Photographie macroscopique de la
graisse intra-orbitaire

fig. 13**

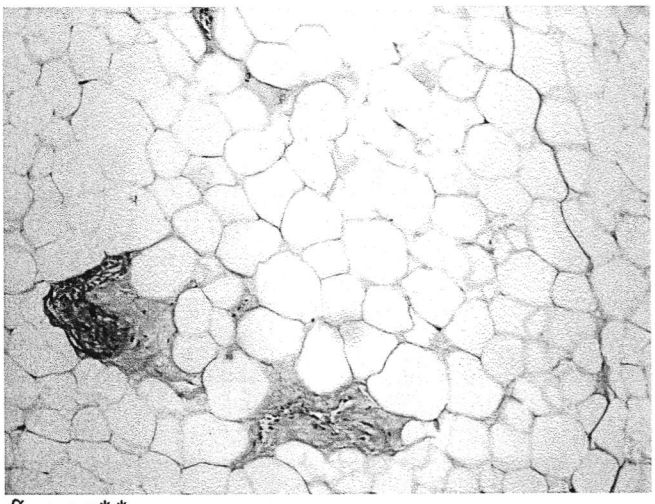

fig. 14**

Photographie microscopique de la graisse de la Boule de Bichat (x10)

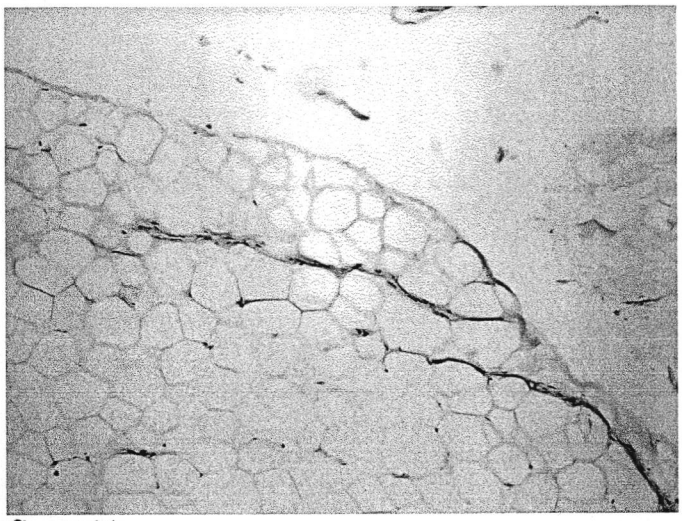

fig.15**

Photographie microscopique de la graisse de la graisse orbitaire (x10)

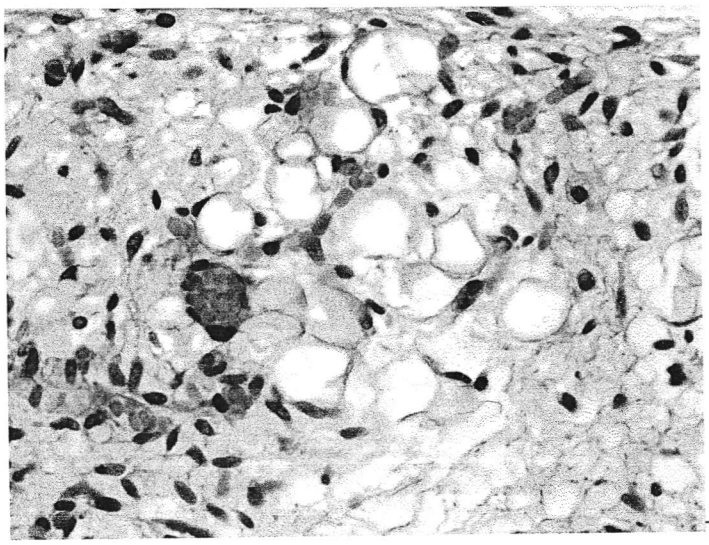

fig.16**

Photographie macroscopique de graisse brune (x40)

m. masséter

corps de la boule de Bichat
(partie basse)

fig. 17

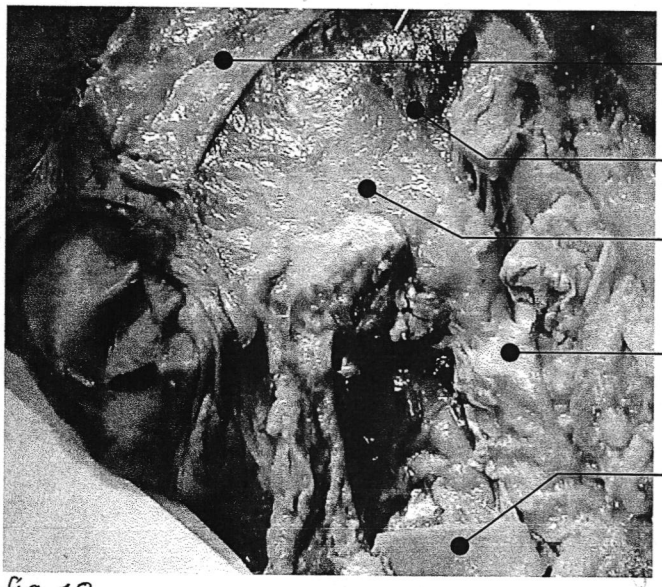

Fascia temporal

m. temporal

Prolongement temporal superficiel

Cours de la boule de Bichat (partie haute)

mandibule sectionnée

fig. 18

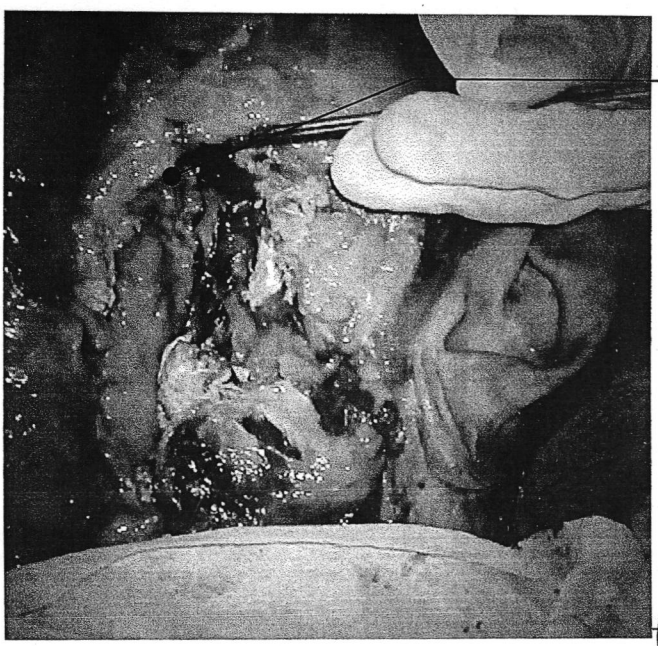

Prolongement orbitaire inférieur

fig.19

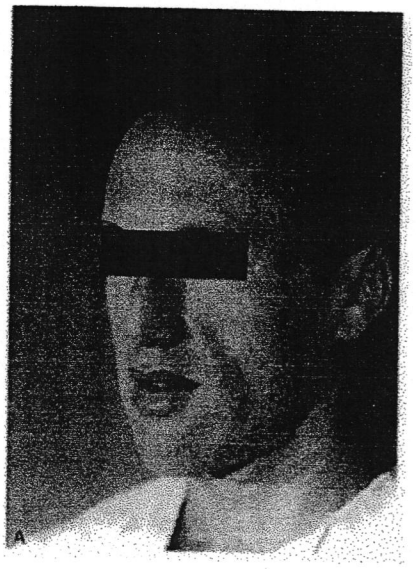

fig. 20

Exemples d'émaciement du visage dans le syndrome lipodystrophique

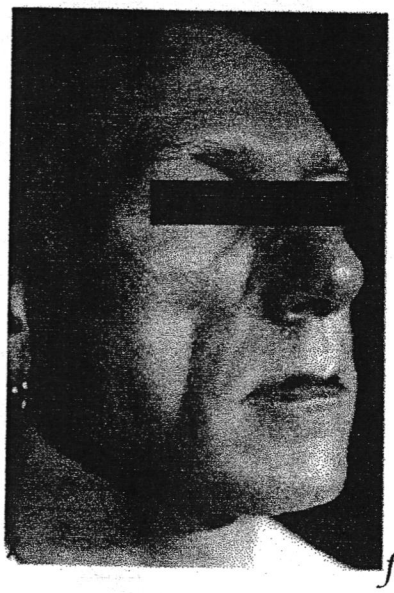

fig. 21

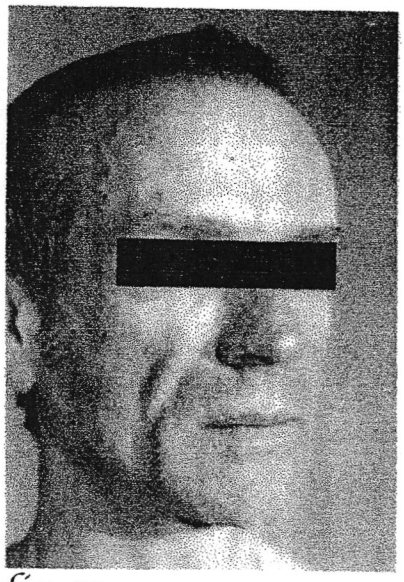

fig. 22

Enfants atteints du syndrome de Romberg

fig. 23

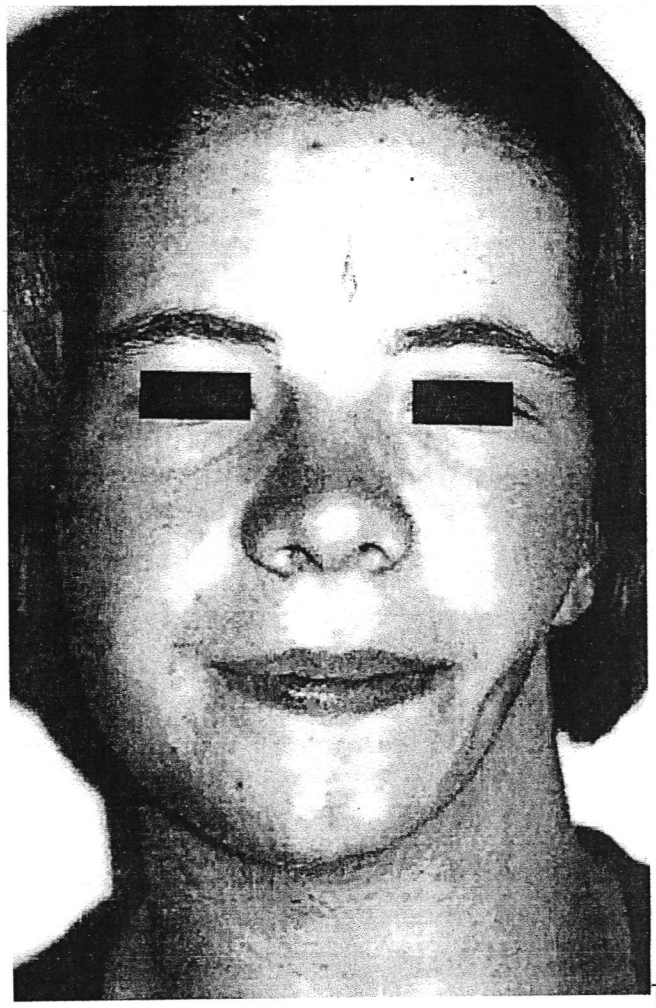

fig. 24

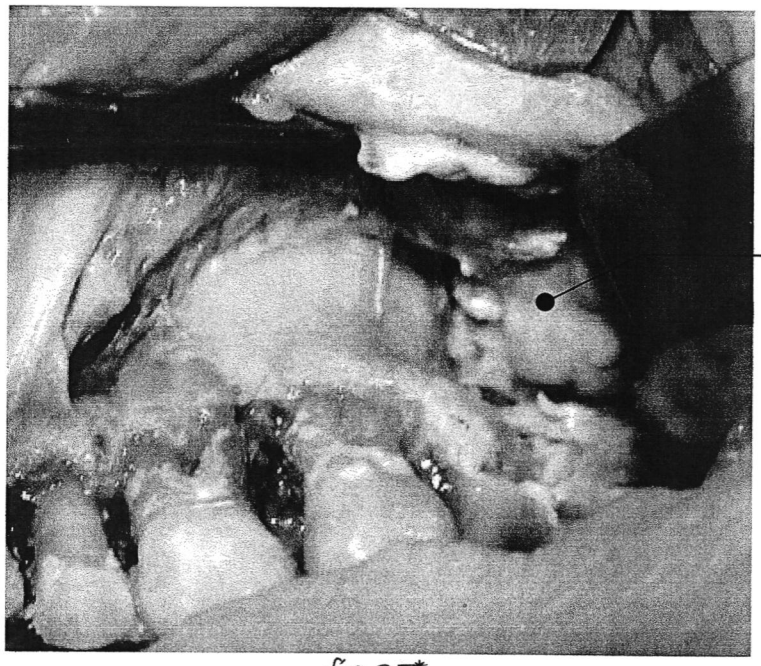

Rapports ente les dents et la boule de Bichat

Boule de Bichat

fig.25*

*photographies gracieusement mises à disposition par le Dr. Gaudy

** photographie réalisée par le laboratoire d'anatomie pathologique de l'hôpital Lariboisière

Schémas réalisés par M. Mohamed Moussa

Schéma A

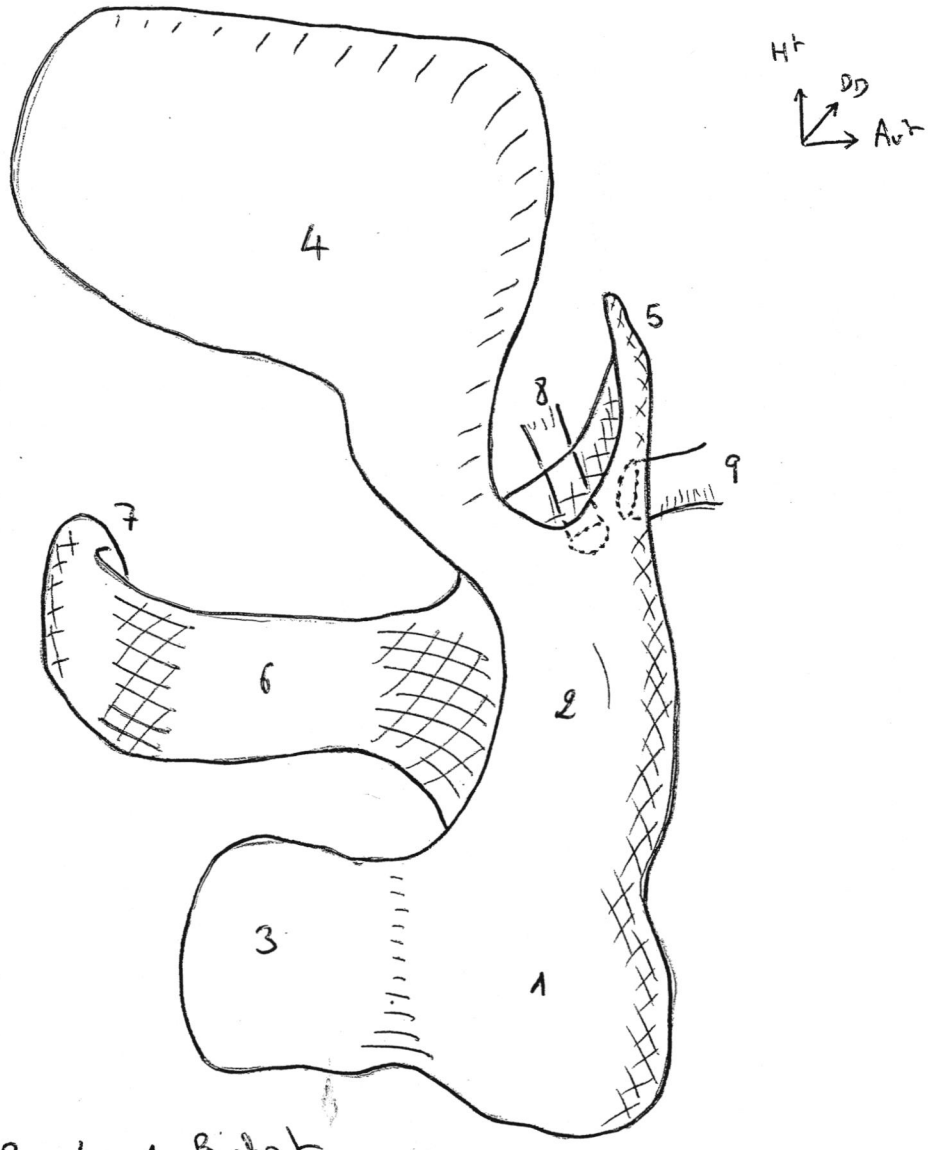

Boule de Bichat

1 - Corps de la Boule : partie haute
2 - Corps de la Boule : partie basse
3 - prolongement massétérin
4 - prolongement temporal superficiel
5 - prolongement temporal profond
6 - prolongement ptérygo-mandibulaire
7 - Expansion inter-ptérygoïdienne du 6 -
8 - prolongement sphéno-palatin
9 - prolongement orbitaire inférieur

Schéma B

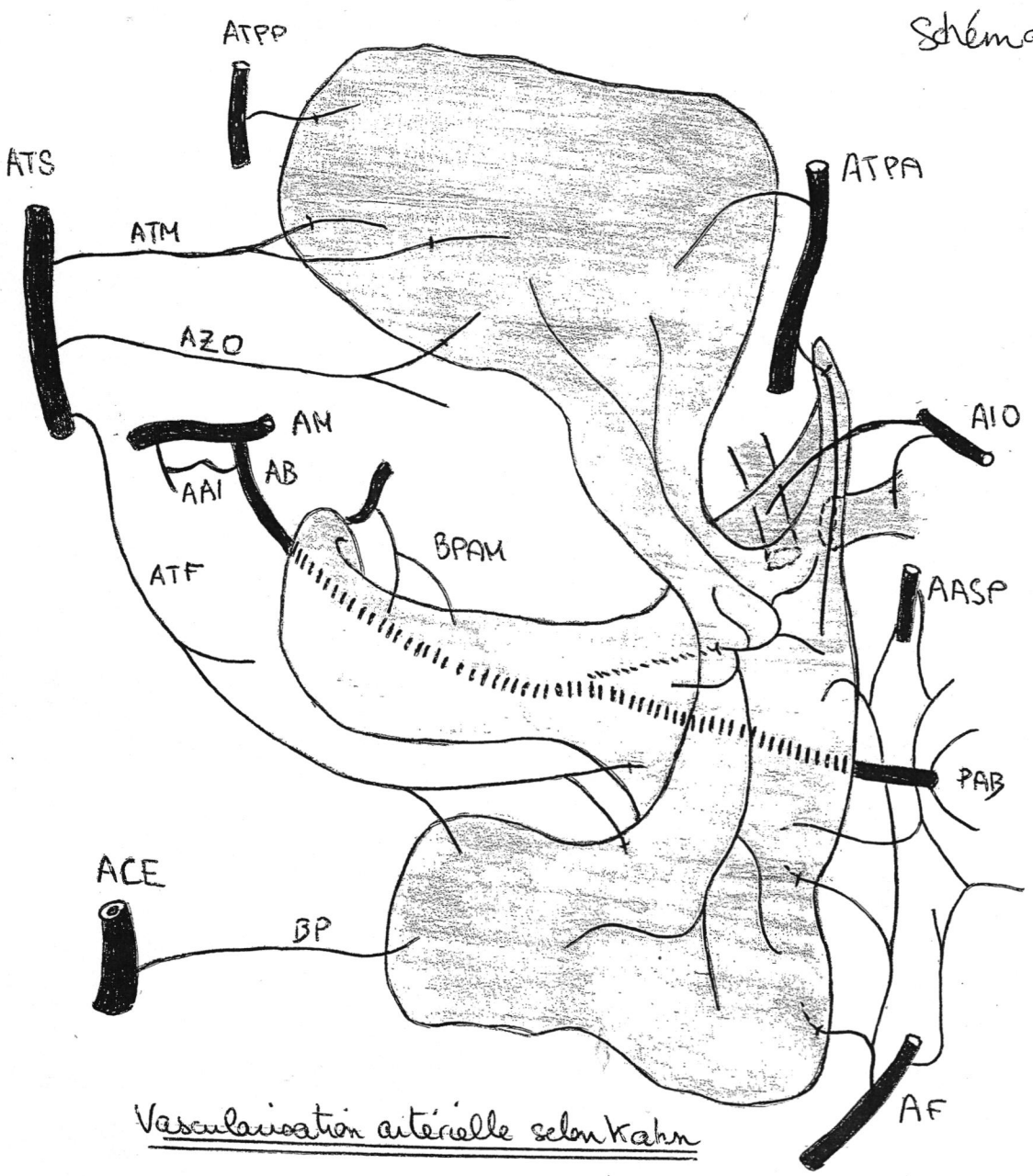

Vascularisation artérielle selon Kahn

AAI : Artère alvéolaire inférieure
AASP: Artère alvéolaire supéro-postérieure
AF: Artère faciale
ATF: Artère Transverse de la face
ATM: Artère temporale moyenne
ATPA: Artère temporale profonde antérieure
ATPP: Artère temporale profonde postérieure
ATS: Artère temporale superficielle
AZO: Artère zygomato-orbitaire
BP: Branches parotidiennes
BPAM: Branches ptérygoïdienne de l'artère maxillaire
PAB: Plexus artériel buccal.

AB: Artère buccale
ACE: Artère Carotide externe
AIO: Artère infra-orbitaire
AM: Artère maxillaire

Schéma C

PM: prolongement masséterin

BBPB: boule de Bichat partie Base

Schéma D

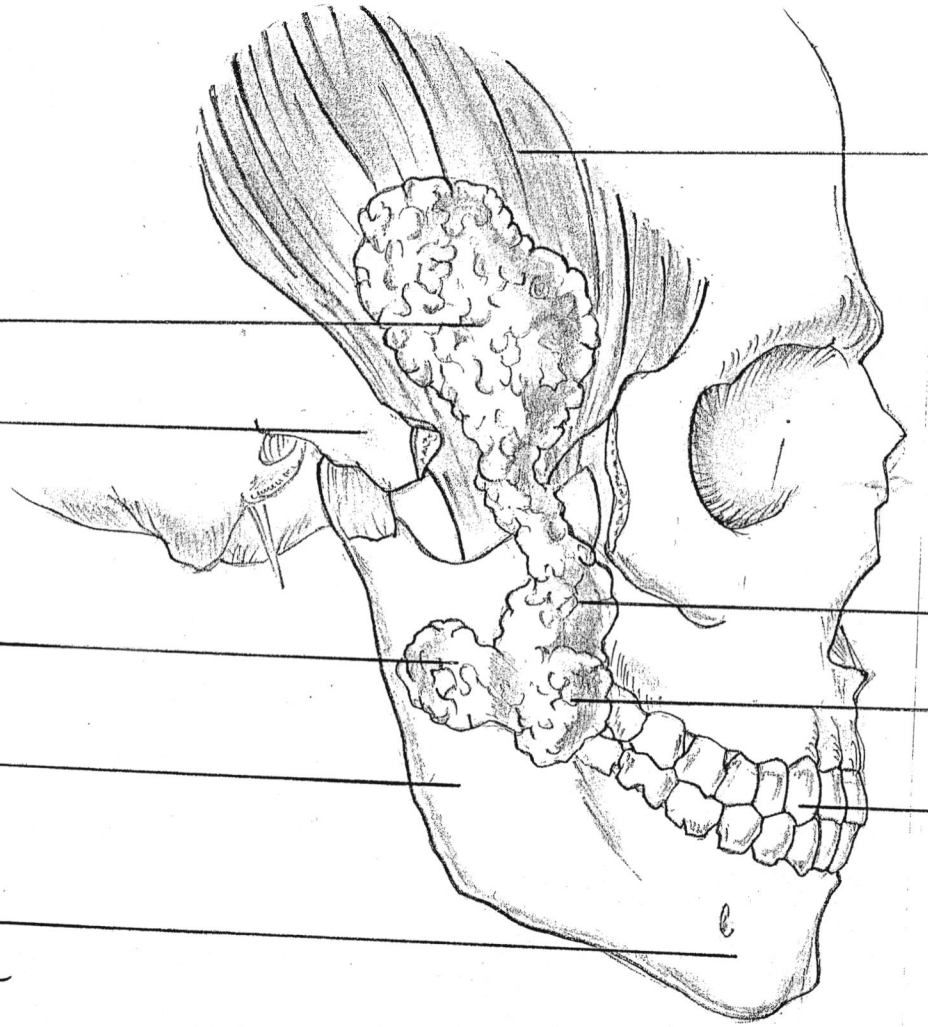
m. temporal
p.lgmt temporal superficiel
proc. zygomatique
p.lgmt massétérin
Mandibule branche ascendante
Mandibule branche inferieure
Boule de Bichat : corps (partie haut
Boule de Bichat : corps (partie basse)
Arcade dentaire

Schéma E

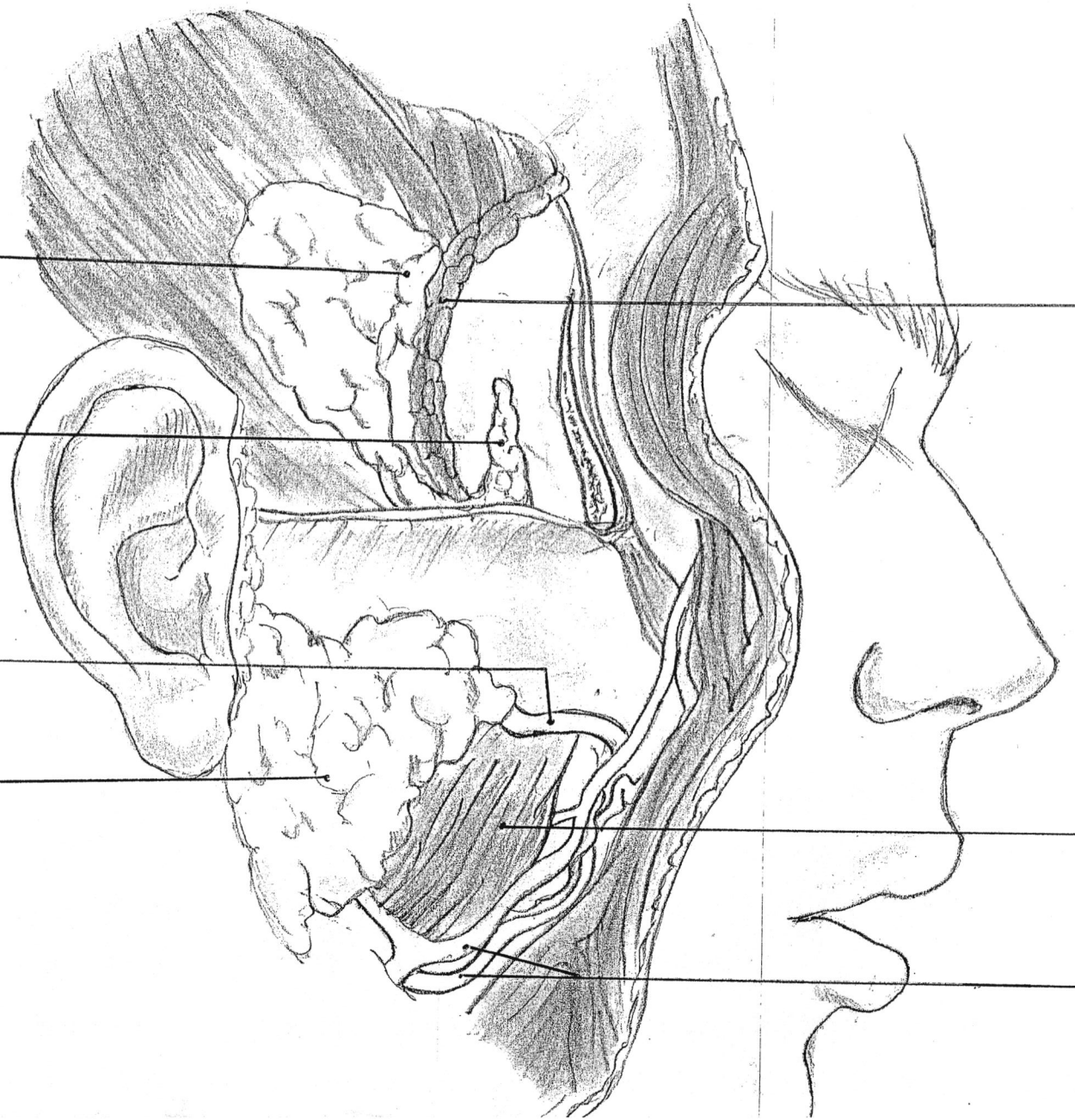
plgmt temporal superficiel
plgmt temporal profond
Canal de Sténon
glande parotide
m. temporal sectionné
m. masséter
A et V. facial

Schéma F

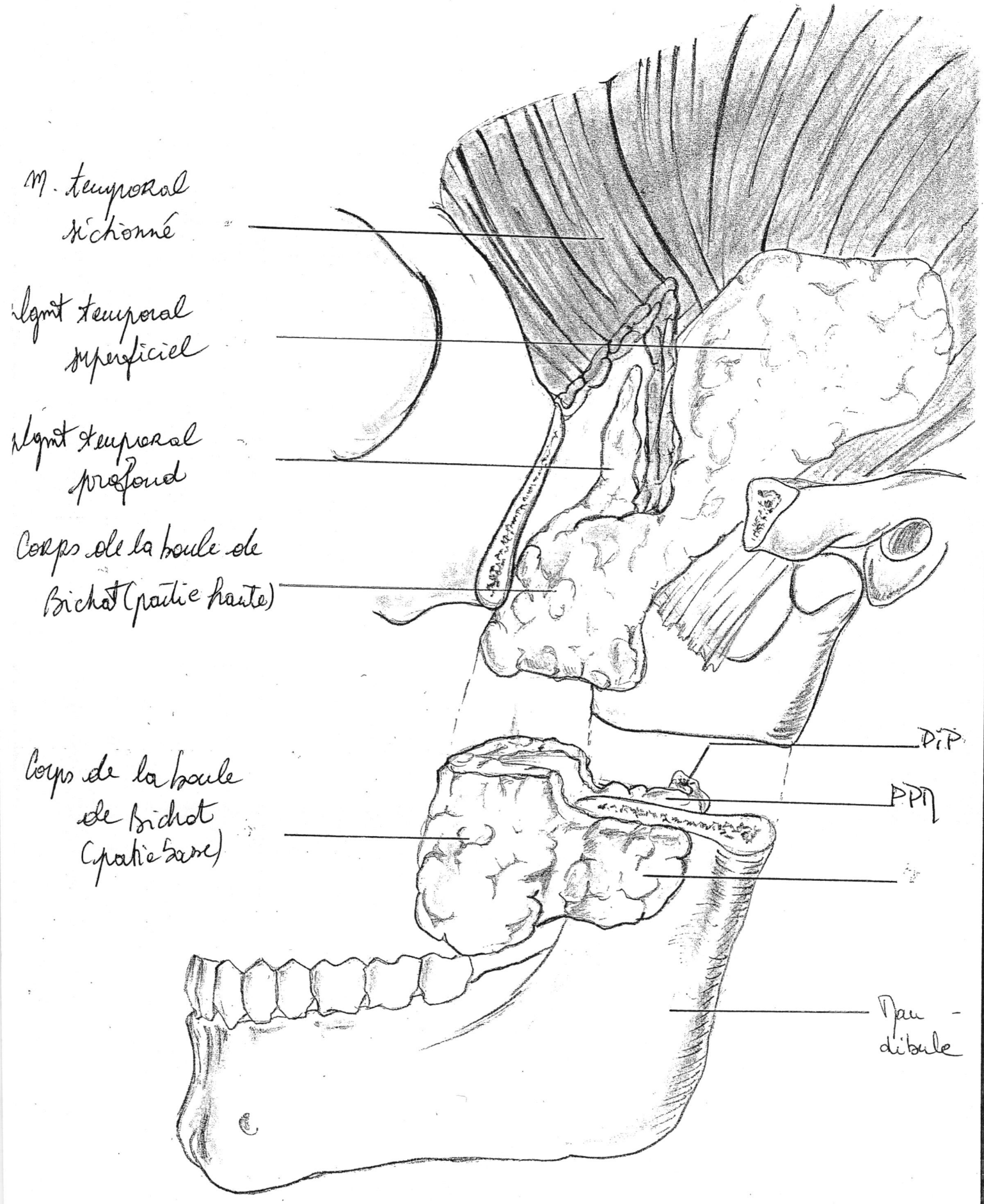
M. temporal sectionné
Ligmt temporal superficiel
Ligmt temporal profond
Corps de la boule de Bichat (partie haute)
Corps de la boule de Bichat (partie basse)
D.P.
P.P.M.
Mandibule